



# Revista Colombiana de Reumatología



Publicación Oficial de la Asociación Colombiana de Reumatología  
y de la Asociación Centroamericana Caribe & Andina de Reumatología

#### EDITORIAL

**Logros y dificultades de la Asociación Colombiana de Reumatología al final de un período presidencial**  
*Achievement and difficulties of The Asociación Colombiana de Reumatología at the end of a presidential period*  
Javier Ramírez F.

#### INVESTIGACIÓN ORIGINAL

**Osteoporosis y factores de riesgo en una población masculina latina**  
*Osteoporosis and risk factors in a Latinoamerican male population*  
Jaller R. JJ, Navarro E, Vargas Rf

#### ARTÍCULOS DE REVISIÓN

**Prediction and prevention of rheumatoid arthritis**  
*Predicción y prevención de la artritis reumatoide*  
T. W. J. Huizinga, A. H. M. van der Helm-van Mil

**Enfermedad pulmonar intersticial asociada a enfermedades de tejido conectivo**  
*Interstitial lung disease associated with connective tissue diseases*  
Yimy F. Medina, José Félix Restrepo, Antonio Iglesias, Paulina Ojeda, Carlos Matiz

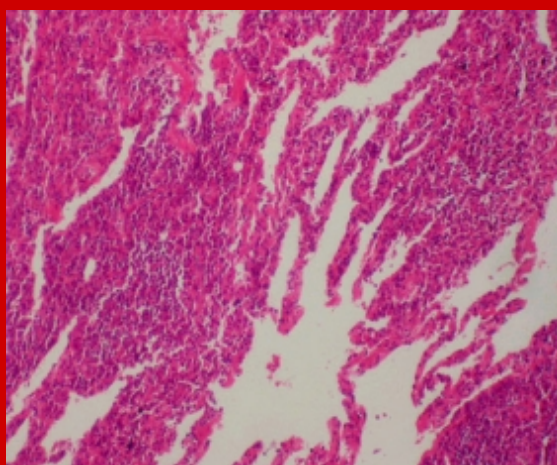
**Quince años del síndrome antifosfolípido catastrófico. ¿Qué hemos aprendido?**  
*Fifteen years of the catastrophic antiphospholipid syndrome. What have we learned?*  
José A. Gómez Puerta

**Fisiopatología del cartílago y bases para futuras terapias en osteoartritis temprana**  
*Physiopathology of cartilage and base for future therapies in early osteoarthritis*  
Carlos-Enrique Toro Gutiérrez, José Félix Restrepo, Antonio Iglesias Gamarra, Federico Rondón

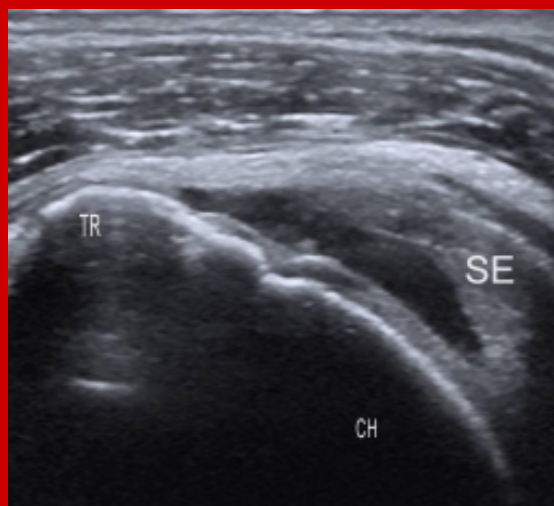
**La ultrasonografía en reumatología: un antes y un después**  
*Before and after sonography is applied in rheumatology*  
Esperanza Naredo Sánchez

#### PRESENTACIÓN DE CASO

**Manejo y enfoque inicial del dolor abdominal en un paciente inmunosuprimido**  
*Management and initial work up of abdominal pain in an immunodepressed patient*  
Héctor René Hazbón Nieto, Mario Andrés Quintana Duque, Rubén Darío Mantilla, Antonio Iglesias



Neumonía Intersticial Linfocítica. Proliferación difusa de linfocitos en el intersticio con formación de nódulos. H-E 10X.



Corte longitudinal de una rotura total del tendón del supraespinoso. Se detecta un defecto hipoecoico total del espesor del tendón. SE: supraespinoso, TR: troquíter; CH: cabeza humeral.