

Reacciones adversas cutáneas durante la terapia con medicamentos antirreumáticos

Santiago Andrés Ariza Gómez¹, Antonio Iglesias Gamarra², José Félix Restrepo Suárez³

Resumen

Presentamos en este artículo las reacciones adversas cutáneas que se presentan con más frecuencia durante el tratamiento antirreumático que usamos a diario quienes trabajamos con pacientes reumáticos y que debemos conocer para diagnosticarlas y tratarlas tempranamente.

Summary

In this paper, we present the most frequent cutaneous adverse effects to antirheumatic drugs. All of us who use these drugs must know about such reactions, to diagnose and treat them early.

Introducción

Alrededor del 2% de los ingresos hospitalarios en adultos en USA se deben a reacciones adversas a medicamentos¹, y una de las formas de presentación clínica más frecuente son las erupciones cutáneas. Cuando ocurren tales formas de toxicidad el clínico debe realizar una intervención oportuna con el fin de limitar el daño final asociado con el medicamento.

Algunos fármacos afectan en forma preferencial la piel y mucosas como es el caso de las reacciones adversas a los agentes inmunosupresores del tipo alquilantes y antimetabolitos que ocurren más frecuentemente en los tejidos con alta tasa de proliferación como son las mucosas, la piel, el pelo, y las uñas.

Aunque las reacciones mucocutáneas rara vez son amenazantes de la vida, si presentan una morbilidad importante dada por el desfiguramiento cosmético y el estrés psicológico y su asociación con toxicidad visceral en algunos casos.

Identificación del agente causal

Cuando un paciente se presenta con una erupción cutánea aguda, el médico siempre debe sospechar la posibilidad de una reacción medicamentosa². Adicionalmente se debe determinar si esta reacción puede ser seria y aún amenazante de la vida.

Los siguientes hallazgos clínicos y de laboratorio sugieren una reacción cutánea medicamentosa grave: eritema confluyente, edema facial, dolor cutáneo, púrpura palpable, necrosis cutánea, formación de ampollas o desprendimiento epidérmico, signo de nikolsky positivo, erosiones mucosas, urticaria, edema de la lengua, fiebre, linfadenopatías, artralgias o artritis, hipotensión, esonofilia total mayor de 1000cel/ul, linfocitosis con linfocitos atípicos y pruebas de función hepática anormales².

Los posibles agentes causales de una reacción medicamentosa pueden clasificarse en definitivos, probables o improbables, basados en las siguientes 6 variables:

1. Experiencia previa con el medicamento: La cual hace referencia a la experiencia clínica recopilada con el medicamento, la probabilidad de que un fármaco específico pueda ocasionar una reacción adversa cutánea según la literatura publicada y que el patrón de reacción que se está observando en el paciente

1 Dermatólogo. Universidad Nacional de Colombia.

2 Profesor Titular de Medicina Interna y Reumatología. Universidad Nacional de Colombia.

3 Profesor Asociado de Medicina Interna y Reumatología. Universidad Nacional de Colombia.

(ejemplo rash morbiliforme, urticariforme, etc) haya sido descrito con este medicamento.

2. Candidatos etiológicos alternativos: Se deben evaluar todas las posibles causas de la erupción cutánea en conjunto y determinar el peso de cada una como factor etiológico del cuadro; ejemplo, infección, drogas, tumor, alergia, inflamación, etc.
3. Relación temporal de eventos: Debe existir una relación temporal entre la administración de la droga y la aparición del rash. La mayoría de las reacciones cutáneas medicamentosas ocurre en los siguientes 7 a 14 días luego de iniciada la terapia. Sin embargo el lapso de tiempo puede llegar hasta varios meses.
4. Niveles del medicamento: Algunas reacciones cutáneas son dosis dependientes, o de toxicidad acumulativa, como son por ejemplo las reacciones liquenoides a la administración de oro, las cuales aparecen más frecuentemente en pacientes que toman dosis altas².
5. Suspensión del medicamento: La mayoría de las reacciones adversas medicamentosas desaparecen al suspender el fármaco. Es improbable que una reacción sea medicamentosa si no desaparece al suspender el medicamento.
6. Reiniciación del medicamento: La reexposición a un fármaco provee la información más definitiva de que una droga sospechosa es la causante de una reacción medicamentosa. Aunque este procedimiento es usualmente imposible de realizar por el riesgo que conlleva, una reacción cutánea que no se reproduce luego de la reexposición a un fármaco indica que este es muy poco probable que sea el causante.

Patogénesis de las reacciones a drogas

Las reacciones medicamentosas cutáneas pueden ser de origen inmunológico o no inmunológico² siendo más frecuentes las últimas. La apariencia clínica de la reacción es usualmente de poco valor al determinar la droga responsable o el mecanismo patogénico de la reacción, ya que un mismo patrón de reacción cutáneo puede ser oca-

sionado por distintos medicamentos de diferentes grupos farmacológicos.

1. Reacciones inmunológicas a drogas

Para que una droga sea inmunogénica su peso molecular debe ser mayor de 1000. La mayoría de las drogas son de un peso molecular más bajo y deben unirse a macromoléculas tisulares para ser inmunogénicas, es decir que se comportan como haptenos. Y para que este complejo droga-macromolécula sea inmunogénico debe ser procesado por una célula presentadora de antígeno y presentado al linfocito T, en el contexto del complejo mayor de histocompatibilidad clase II, como consecuencia de esto se produce la activación de diferentes poblaciones de linfocitos T, y cada una de estas poblaciones puede mediar una reacción cutánea diferente. Si se produce una activación de tipo Th1, la manifestación cutánea puede ser una reacción morbiliforme, una dermatitis de contacto, o una necrolisis epidérmica tóxica, pero si se produce una activación de tipo Th2, la manifestación más probable será de tipo urticaria o anafilaxis por la producción previa de anticuerpos tipo IgE.

Las reacciones medicamentosas pueden presentarse con cualquiera de las cuatro mecanismos de hipersensibilidad, tipo 1 (anafilaxia) cuando hay una sensibilización previa a la droga y su reexposición ocasiona la degranulación de los mastocitos y basófilos al unirse la droga con la IgE en la superficie de las células efectoras, tipo 2 en la cual el hapteno se une a elementos celulares induciendo una respuesta contra el antígeno completo mediada por anticuerpos, tipo 3 por el depósito de complejos inmunes, y de tipo 4 o de hipersensibilidad retardada.

Las variaciones individuales en el metabolismo de los medicamentos pueden hacer más susceptibles a unos individuos de presentar reacción cutánea, por ejemplo en los pacientes acetiladores lentos es más probable que se produzcan reacciones medicamentosas cuando se administran sulfas que en los acetiladores rápidos.

Existe también una susceptibilidad genética para el desarrollo de reacciones medicamentosas, haciendo a unos individuos más vulnerables para el desarrollo de reacciones medicamentosas ante la exposición de ciertos fármacos.

2. Reacciones medicamentosas no inmunológicas

Algunas reacciones a drogas simulan clínicamente reacciones alérgicas pero no lo son. Se ha postulado que el mecanismo fisiopatológico en tales casos involucra la activación directa y no inmunológica de vías efectoras. Los medicamentos pueden estimular la liberación directa de mediadores y ocasionar urticaria y angioedema, por ejemplo al degranular directamente los mastocitos y basófilos y liberar histamina como se observa en los medios de contraste radiográficos, pueden interferir con la síntesis de prostaglandinas al inhibir la ciclooxigenasa (AINES) ocasionando la formación excesiva de leucotrienos. En algunos casos la reacción a la droga puede ser el resultado del déficit de una enzima requerida para el aclaramiento de un metabolito derivado del medicamento que es altamente tóxico (síndrome de hipersensibilidad a las sulfonamidas).

Patrones clínicos de reacción a los medicamentos de uso en la terapia reumatológica

Antimetabolitos y drogas citotóxicas

Metotrexate

El metotrexate es un medicamento antagonista de la síntesis de folatos³, que interfiere con la enzima dihidrofolato reductasa que cataliza la reducción del dihidrofolato a tetrahidrofolato, el cual es un cofactor esencial en la síntesis de timidilato, y de esta manera bloquea la síntesis de DNA y particularmente la fase S del ciclo celular y de la reparación del DNA⁴. Es un medicamento de amplio uso en reumatología y otras especialidades. Su administración puede hacerse de forma oral o parenteral.

Las reacciones mucocutáneas más frecuentes son:

Estomatitis y úlceras mucosas^{2,5}. La estomatitis puede variar desde eritema leve de la mucosa hasta ulceración de la mucosa con lesiones que recuerdan las aftas, de bordes muy bien definidos redondeadas y se localizan más frecuentemente en la mucosa del labio o de la lengua (Figura 1). El mecanismo de producción de estas lesiones es por toxicidad directa del fármaco sobre las células de la mucosa oral, que presentan un alto recambio. Su aparición está

en relación con la dosis del medicamento, y puede ser una indicación para suspender la terapia². Se ha dicho que el uso de ácido fólico durante el tratamiento puede disminuir este efecto adverso⁵.

La alopecia transitoria de tipo difuso es otro efecto adverso reportado con el medicamento⁶; en dosis altas, puede ocasionar efluvium anágeno. La alopecia usualmente es transitoria y mejora al suspender la medicación.

Reacciones fototóxicas han sido reportadas como otro efecto adverso del tratamiento con metotrexate pero usualmente a dosis altas⁶; de particular interés es el fenómeno de fotoreactivación, el cual consiste en la exposición solar inicial del paciente con o sin eritema solar, y posterior a la administración de metotrexate, se observa eritema severo con ampollamiento en las áreas expuestas al sol previamente.

Muchas otras manifestaciones de toxicidad han sido reportadas con este medicamento pero en mucha menor frecuencia, en orden alfabético ellas son: capilaritis, erupciones ampollosas, enfermedad de Peyronie, equimosis, eritema multiforme, eritrodermia, erosión de placas psoriáticas, exantemas, foliculitis, forunculosis, ginecomastia, herpes simple, necrólisis cutánea, onicólisis, paroniquia, prurito, pseudolinfoma, púrpura, quemadura de palmas y plantas, úlceras, urticaria y vasculitis³. También se han descrito y hemos observado aparición de nódulos subcutáneos en pacientes en tratamiento con metotrexate, algunas veces al inicio, probablemente por efecto idiosincrático, y en la mayoría después de varios meses de recibirlo. (Figura 2)

Ciclofosfamida

La ciclofosfamida es un agente alquilante derivado de la mostaza nitrogenada (mecloretamina)⁴ que ha sido usado ampliamente en el tratamiento del cáncer como agente antineoplásico e inmunosupresor en las enfermedades autoinmunes. La droga es más efectiva en las células que presentan una división rápida, y gran parte de su efecto inmunosupresor se debe a la inhibición de la replicación del DNA, es un inhibidor del ciclo celular, pero no específico de ninguna fase ya que puede destruir las células en cualquier fase del ciclo⁴.

La ciclofosfamida es una droga de metabolismo hepático, en donde se producen dos metabolitos ac-

tivos, la mostaza fosforamida y la acroleína este último, responsable de la toxicidad en la vejiga.

El efecto mucocutáneo más frecuente es la alopecia de tipo difuso por *effluvium anágeno*⁴, el cual consiste en una detención abrupta de la actividad mitótica de las células de la matriz folicular con la consecuente falla en la producción de nuevos tallos pilosos⁷. Es un efecto dosis dependiente, pero puede presentarse con dosis bajas, se observa más frecuentemente cuando se alcanzan dosis acumuladas de 5 grs⁶. El pelo generalmente recrece cuando se suspende la terapia, pero el color y la textura pueden ser diferentes y en un porcentaje de pacientes la alopecia puede ser permanente⁴.

La estomatitis y las úlceras mucosas también pueden presentarse con este medicamento, pero no son tan frecuentes como con otros fármacos.

Se han descrito varios patrones de hiperpigmentación cutánea, incluyendo hiperpigmentación generalizada de la piel y mucosas, hiperpigmentación localizada en las uñas, palmas, plantas, o dientes⁶. La hiperpigmentación ungueal típicamente ocurre como bandas horizontales o transversas que aparecen en la base de la uña y crecen con ella durante un periodo de 6 meses en promedio. En el pelo se ha descrito cambio de coloración pasando de rojo claro a negro.

Se han descrito también reacciones urticarianas y anafilácticas al medicamento.

Otras reacciones descritas son la extravasación del medicamento en las infusiones IV, eritema acral, radiation recall, eritema multiforme, flushing, y la hidradenitis ecrina neutrofílica⁷.

Azatioprina

La azatioprina es un antimetabolito derivado de la 6 mercaptopurina que ha sido usado por más de 40 años en la prevención del rechazo del trasplante de órganos⁴. Tiene 3 vías diferentes por las cuales se metaboliza, la primera involucra la producción de un metabolito inactivo por la enzima tiopurina metiltransferasa, que es la responsable de la mielosupresión severa en los casos con déficit congénito de la enzima, la segunda vía consiste en la transformación de la 6 mercaptopurina en ácido 6 tioúrico (metabolito inactivo) por la xantina oxidasa, y la enzima de la tercera vía es la hipoxantina guanina

fosforribosil transferasa. Las células B son altamente sensibles a la azatioprina, mientras que las T lo son en mucha menor intensidad.

La azatioprina es considerada una droga de lenta acción y sus efectos pueden perdurar aún después de la suspensión del medicamento.

La azatioprina está asociada con muy pocas manifestaciones mucocutáneas, su toxicidad principal es de tipo hematológico y hepático, además de aumentar el riesgo de desarrollar linfomas. En los pacientes transplantados que han recibido azatioprina por largos periodos está aumentado el riesgo de desarrollar carcinomas escamocelulares en piel⁴.

Antimaláricos

Son medicamentos derivados de la quinina usados ampliamente en las enfermedades reumatológicas. Payne fue el primero en usar la quinina en el rash del lupus en 1894, posteriormente Davidson y Birt confirmaron respuestas favorables en 1938⁸.

Los agentes más usados en la actualidad son la cloroquina y la hidroxicloroquina. La cloroquina es una 4 aminoquinolina y ha sido la más asociada con manifestaciones cutáneas dada su alta afinidad por la melanina, fenómeno explicado por su carga negativa que produce atracción por la melanina cargada positivamente; este mismo evento es el responsable del depósito del medicamento en el epitelio pigmentado de la retina.

La unión de la cloroquina a la melanina ocasiona una decoloración negro azulosa de la piel, el pelo y las uñas (Figuras 3 y 4). Entre un 10-25% de pacientes que reciben antimaláricos a largo plazo desarrollan pigmentación en la cara, paladar duro, cuello, miembros inferiores especialmente en la cara anterior de las piernas y miembros superiores⁸. La pigmentación en la piel puede oscurecerse con la exposición a la luz ultravioleta. La pigmentación usualmente resuelve al suspender el tratamiento. Paradójicamente pueden inducir blanqueamiento de los pelos del cuero cabelludo y de la cara.

Cerca de un 3% de pacientes que reciben antimaláricos tienen que discontinuar el tratamiento por reacciones adversas cutáneas⁸, las más frecuentemente descritas son: prurito, eritrodermia, alopecia, fotosensibilidad, erupciones liquenoides; otras ma-

nifestaciones menos frecuentemente descritas son la anhidrosis, la atrofia cutánea, los cambios ungueales.

Los antimaláricos pueden exacerbar dermatosis preexistentes, clásicamente empeoran la psoriasis⁸ y pueden llevar a eritrodermia psoriática. Sin embargo una de las asociaciones mejor conocidas con los antimaláricos es la reacción liquenoide desencadenada por quinacrina.

Sulfasalazina

Las sulfas son medicamentos de gran utilidad en las enfermedades inflamatorias, todas comparten una

estructura química similar en la cual hay un átomo de azufre unido a dos átomos de carbono⁹. La sulfasalazina es una prodroga que al ingresar al organismo es clivada en sulfapiridina (80%) y ácido 5

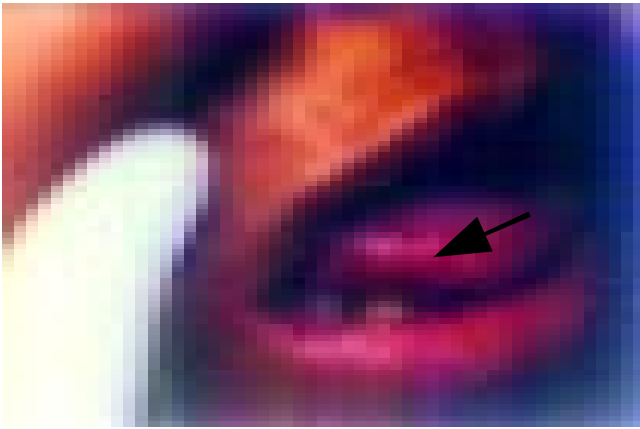


Figura 1. Ulcera de borde eritematoso en la mucosa lingual en un paciente con Artritis reumatoide y en tratamiento con metotrexate. (Flecha).

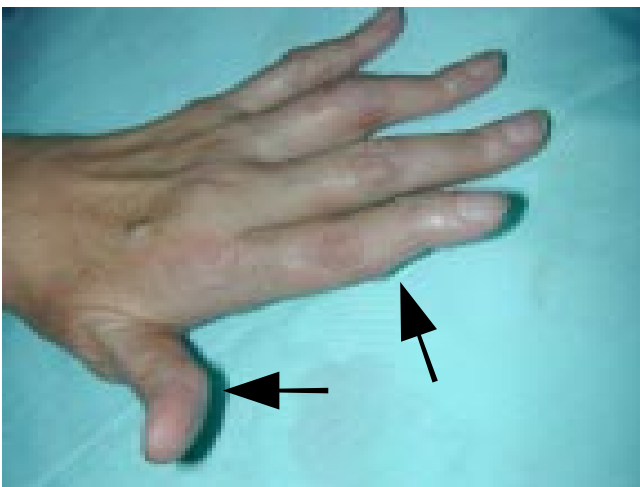

Figura 2. Nódulos en las manos de una paciente con Artritis reumatoide, secundario al uso de metotrexate por largo tiempo. (Flechas).



Figura 3. Pigmentación macular difusa en la cara, de color grisáceo en una paciente con síndrome de Sjögren primario y tratamiento con cloroquina por un año.

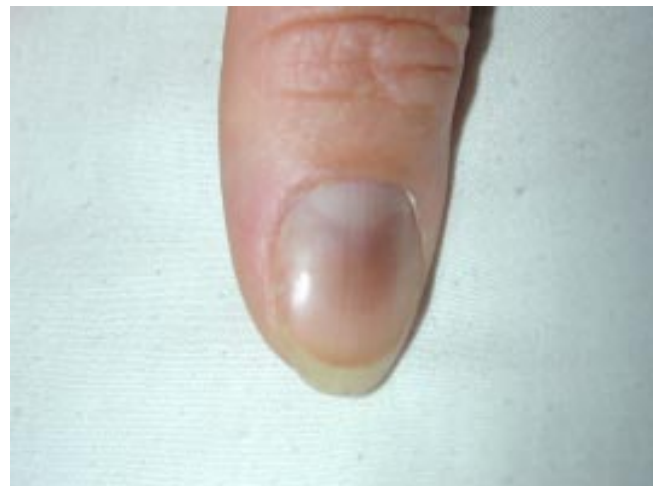

Figura 4. Pigmentación de la uña por uso de cloroquina en una paciente con AR.

aminosalicílico. Las sulfas son metabolizadas en el hígado por acetilación, (existen acetiladores rápidos y lentos determinados genéticamente, estos últimos con mayor probabilidad de presentar efectos adversos), o por hidroxilación, mecanismo responsable de la producción de metabolitos que inducen metahemoglobinemia, hemólisis, y agranulocitosis⁹. Luego de estos pasos sufren glucoronización y son excretadas por la orina en su mayor parte.

La sulfasalazina es el cuarto medicamento más utilizado en artritis reumatoidea después de los AINES, metotrexate y corticoides¹⁰ con una frecuencia de uso del 5%.

Las reacciones cutáneas más frecuentemente observadas durante el tratamiento con sulfas son las erupciones morbiliformes, el eritema nodoso, el eritema multiforme, la dermatitis exfoliativa, la necrólisis epidérmica tóxica, y la coloración azulada ocasionada por la metahemoglobinemia¹¹.

El rash cutáneo probablemente de tipo morbiliforme es la reacción más frecuentemente asociada con la sulfasalazina. Existen varios reportes en la literatura de urticaria ocasionada por sulfasalazina, que ha sido manejada satisfactoriamente con terapia de desensibilización permitiendo, nuevamente, la reintroducción del medicamento¹². En casos severos la urticaria ha progresado hacia angioedema generalizado.

Penicilamina

La penicilamina es un medicamento útil en esclerodermia y artritis reumatoidea asociado con una amplia gama de efectos adversos¹³, gran parte de los cuales son de tipo mucocutáneo. El mecanismo de acción responsable de la mejoría clínica en los casos de esclerodermia y de algunos efectos adversos está relacionado con la interferencia en la formación de los enlaces cruzados entre las moléculas de tropocolágeno y su clivaje cuando se han formado.

El efecto adverso cutáneo más frecuente es la aparición de rash en forma temprana¹³ y prurito alérgico en un 5% de los casos. El rash de inicio temprano característicamente se inicia en la 2ª o 3ª semana de tratamiento y es de tipo macular; puede asociarse a fiebre medicamentosa y a úlceras orales similares a aftas que mejoran con la disminución de la dosis, y en algunos casos pueden impedir el au-

mento en estas o aún inducir la suspensión del tratamiento. Otros hallazgos mucosos que pueden presentarse en forma menos frecuente son las gingivoestomatitis, la glositis, y la queilitis.

Se han descrito varias formas de pénfigo inducido por penicilamina (vulgar y foliáceo) y junto con el captopril es la causa más frecuente de esta reacción. Es una complicación generalmente tardía de la terapia, y cuando se sospecha este efecto adverso debe suspenderse el tratamiento y manejarse el cuadro con esteroides sistémicos, con duraciones variables de semanas a meses.

Otros efectos adversos potenciales con la penicilamina son la aparición de lupus-like, con pocos hallazgos cutáneos. La urticaria, dermatitis exfoliativa, caída del cabello, liquen plano, dermatomiositis, elastosis perforans serpiginosa, necrólisis epidérmica tóxica y anetodermia.

Por sus efectos sobre el colágeno la droga puede causar incremento de la fragilidad de la piel, especialmente en las áreas de mayor trauma o presión como son los codos, rodillas, hombros, pies y nalgas, púrpura equimótica (este efecto no indica suspensión de la terapia) y excesivo arrugamiento de la piel. Se sugiere disminuir la dosis del medicamento cuando el paciente se va a llevar a una cirugía y retornar a la dosis inicial una vez haya cicatrizado la herida.

Sales de oro

Las sales de oro son un tratamiento bien establecido para el tratamiento de varias enfermedades reumatológicas, principalmente la artritis reumatoidea¹⁴. Su uso terapéutico sin embargo ha sido limitado por la alta incidencia de efectos adversos, especialmente de tipo dermatológico y la aparición de reacciones cutáneas es la causa más frecuente por la cual se debe suspender el tratamiento con sales de oro¹⁴. La patogenia de estos efectos no es bien comprendida y se cree que es de tipo alérgico. Recientemente se ha postulado que un porcentaje de casos con reacciones liquenoides a las sales de oro han sido ocasionadas por la contaminación usual del medicamento con níquel¹⁴. Un riesgo más elevado de presentar reacciones adversas al oro lo presentan los pacientes con HLA B35, D32 y DR3.

Se ha dicho que la toxicidad cutánea es responsable del 60% de los efectos adversos del medicamento. Las 2 formas clínicas más frecuentes de toxicidad en piel son las dermatitis inespecíficas y las reacciones liquenoides

En un estudio realizado en Francia en el cual se evaluaron pacientes con reacciones cutáneas al oro, el tiempo transcurrido entre el inicio de la terapia y las manifestaciones cutáneas varió entre 2 semanas y 8 meses¹⁵, 3 pacientes presentaron reacciones liquenoides, 2 pacientes pitiriasis rosada like con eosinofilia en 1 de los casos, 2 pacientes dermatitis eczematoides y 1 caso urticaria¹⁵.

Antinflamatorios no esteroideos (AINES)

En un estudio realizado en España en 1991 los antiinflamatorios no esteroideos fueron el tercer grupo de medicamentos más formulados por los médicos¹⁶. De 18.348 reportes de efectos adversos relacionados con medicamentos, el 8.8% implicaron un antiinflamatorio no esteroideo como el causante de la reacción, las manifestaciones cutáneas fueron la segunda manifestación más frecuente (20% de los casos) de toxicidad por AINES, luego de los efectos gastrointestinales (39%). Los medicamentos más implicados fueron el diclofenaco, el piroxicam, la indometacina, el naproxen y el ketoprofen¹⁶.

Se ha dicho que los pacientes atópicos tienen mayor probabilidad de presentar reacciones alérgicas a estos medicamentos, teoría que es controvertida por algunos otros autores.

Las reacciones cutáneas más frecuentemente ocasionadas por los AINES en orden de frecuencia son, urticaria y angioedema, erupciones fijas por drogas, eritema multiforme y síndrome de Steven Jhonson.

Casi cualquier patrón de reacción cutáneo es posible que sea causado por los AINES; sin embargo, algunos medicamentos están asociados más frecuentemente con algunos patrones específicos, así por ejemplo, la aspirina y la indometacina inducen más comúnmente reacciones urticarianas y angioedema, el piroxicam es el AINE con la mayor tasa de reacciones fototóxicas, las cuales usualmente son de tipo vesicoampolloso; el ketoprofen es el AINE con mayor probabilidad de ocasionar reacciones de contacto cuando se utiliza en forma tópica, la erupción

fija por drogas frecuentemente asociada con ibuprofen y naproxen, episodios de vasculitis leucocitoclástica pueden ser inducidos por naproxen e ibuprofen.

Recientemente se ha estudiado si los nuevos AINES inhibidores de la COX-2 pueden ser administrados en forma segura a los pacientes con antecedentes de sensibilidad a los AINES clásicos. En un estudio realizado en Caracas Venezuela¹⁷ encontró que algunos AINES nuevos como el rofecoxib son relativamente seguros en pacientes con sensibilidad a los AINES clásicos tipo urticaria-angioedema con reacciones cruzadas en sólo el 3% de los casos; otros de los nuevos inhibidores selectivos de la COX 2 presentaron tasas de reacciones cruzadas mucho más altas como el celecoxib (33%), nimesulide (21%) y meloxicam (17%), los autores proponen que uno de los mecanismos por los cuales se median los efectos adversos de tipo urticaria-angioedema en los aines clásicos podría ser la inhibición de la COX-1.

Referencias

1. Crowson AN, Magro CM. Recent advances in the pathology of cutaneous drug eruptions. *Dermatologic Clinics* 1999; 17(3): 537-560.
2. Stem RS, Wintroub BU. Cutaneous reactions to drugs. En Fitzpatrick TB, Freedber IM, Eisen A, Austen KF, Goldsmith LA, Katz SI (eds): *Dermatology in General Medicine*, ed 5. New York, Mc Graw-Hill. 1998; 1: 1633-1642.
3. Goertler E., Kutzner H, Peter H, Requena L. Methotrexate-induced papular eruption in patients with rheumatic diseases: A distinctive adverse cutaneous reaction produced by methotrexate in patients with collagen vascular diseases. *Journal of the American Academy of Dermatology* 1999 May; 40(5).
4. Silvis NG. Antimetabolites and cytotoxic drugs. *Dermatologic Clinics* 2001 January; 19(1): 105-118.
5. Lebwohl M, Ali S. Treatment of psoriasis. *Journal of the American Academy of Dermatology* 2001 November; 45(5): 649-661.
6. Fitzpatrick JE, Yokel BE, Hood AF. Mucocutaneous complications of antineoplastic therapy. En Fitzpatrick TB, Freedber IM, Eisen A, Austen KF, Goldsmith LA, Katz SI (eds): *Dermatology in General Medicine*, ed 5. New York, Mc Graw-Hill. 1998; 1: 1642-1653.
7. Susser WS, Whitaker-Worth DL, Grant-Kels JM. Mucocutaneous reactions to chemotherapy. *Journal of the American Academy of Dermatology* 1999 March; 40(3): 367-398.
8. Van Beek MJ, Piette W. Antimalarials. *Dermatologic Clinics* 2001 Jan; 19(1): 147-160.
9. Zhu YI, Stiller M. Dapsone and sulfones in dermatology. Overview and update. *Journal of American Academy of Dermatology* 2001 Sep; 45(3): 420-34.

10. Blomqvist P, Feltelius N, Ekblom, Klareskog I. Rheumatoid arthritis in Sweden. Drug prescriptions, costs, and adverse drug reactions. *J Rheumatol* 2000; 27(5): 1171-1177.
11. Katz S. Sulfones. En Fitzpatrick TB, Freedber IM, Eisen A, Austen KF, Goldsmith LA, Katz SI (eds): *Dermatology in General Medicine*, ed 5. New York, Mc Graw-Hill. 1998; (1): 2790-2793.
12. Akahoshi K, Chijiwa Y, Kabemura T y col. Desensitization for sulfasalazine-induced skin rash in a patient with ulcerative colitis. *J Gastroenterol* 1994 Dec; 29(6): 772-775.
13. Gardner G, Furst DE. Disease-modifying antirheumatic drugs. Potential effects in older patients. *Drugs Aging* 1995 Dec; 7(6): 420-437.
14. Choy EH, Gambling L, Best SL, Jenkins RE, Kondeatis E, Vaughan R, Black MM, Sadler PJ, Panayi GS. Nickel contamination of gold salts: link with gold-induced skin rash. *Br J Rheumatol* 1997 Oct; 36(10): 1054-1058.
15. Lizeaux-Parneix V, Bedane C, Lavignac C, Bernard P, Bonnetblanc JM. Cutaneous reactions to gold salts. *Ann Dermatol Venereol* 1994; 121(11): 793-797.
16. Figueras A, Capella D, Castel JM, Laorte JR. Spontaneous reporting of adverse drug reactions to non-steroidal anti-inflammatory drugs. A report from the Spanish System of Pharmacovigilance, including an early analysis of topical and enteric-coated formulations. *Eur J Clin Pharmacol* 1994; 47(4): 297-303.
17. Sánchez Borges M, Capriles-Hulett A, Caballero-Fonseca F, Pérez CR. Tolerability to new COX-2 inhibitors in NSAID-sensitive patients with cutaneous reactions. *Ann Allergy Asthma Immunol* 2001 Sep; 87(3): 201-204.