

PRESENTACIÓN DE CASO. REVISIÓN DE LA LITERATURA

# Asociación de artritis reumatoide y enfermedad de Rendu-Osler-Weber complicada con el virus hepatitis C

Yimy F. Medina V.<sup>1</sup>, José Bernardo Martínez<sup>1</sup>, José Félix Restrepo S.<sup>2</sup>,  
Federico Rondón Herrera<sup>3</sup>, Antonio Iglesias Gamarra<sup>4</sup>

## Resumen

La enfermedad de Rendu-Osler-Weber es una enfermedad que se caracteriza por telangiectasias en múltiples órganos del organismo. La artritis reumatoide es una enfermedad que, según se ha informado, se presenta en asociación con múltiples patologías, pero no ha sido descrita su asociación con la enfermedad de Rendu-Osler-Weber. En este artículo informamos sobre un paciente que presenta la asociación de artritis reumatoide con la enfermedad de Rendu-Osler-Weber y hepatitis tipo C.

**Palabras clave:** artritis reumatoide, Rendu-Osler-Weber, hepatitis viral tipo C.

## Summary

Rendu-Osler-Weber is a disease characterized by telangiectasias in several organs in the organism. Rheumatoid arthritis is a disease which has been reported associated with multiple pathologies, but there has no been reported the

association with Rendu-Osler-Weber disease. In this paper, we reported a patient who have the association of rheumatoid arthritis with Rendu-Osler-Weber and hepatitis C virus diseases.

**Key words:** rheumatoid arthritis, Rendu-Osler-Weber, Hepatitis C virus.

## Introducción

La enfermedad de Rendu-Osler-Weber (EROW) o telangiectasia hemorrágica hereditaria consiste en la presencia de telangiectasias en las zonas acrales, mucosa de labios, mucosa nasal, cara, hígado, pulmón, sistema nervioso central y gastrointestinal. Es de carácter familiar y de herencia autosómica dominante de alta penetrancia y expresividad variable. Debido a las malformaciones vasculares se pueden producir hemorragias recurrentes y fístulas arteriovenosas que pueden generar accidentes cerebrovasculares, hemorragias gastrointestinales y hemoptisis. La artritis reumatoide es una enfermedad crónica, progresiva y poligénica, cuya incidencia es del 1% a nivel mundial. Se ha informado la asociación de varias enfermedades, pero no se ha descrito la asociación de estas dos patologías.

---

1 Residentes de 2° año de Reumatología, Universidad Nacional de Colombia.

2 Profesor Asociado de Medicina Interna y Reumatología, Universidad Nacional de Colombia.

3 Profesor Asistente de Medicina Interna y Reumatología, Universidad Nacional de Colombia.

4 Profesor Titular de Medicina Interna y Reumatología, Universidad Nacional de Colombia.

---

Recibido para publicación: abril 8/ 2005  
Aceptado en forma revisada: mayo 27/2005

El objetivo de esta descripción es informar acerca de la asociación de la artritis reumatoide y la enfermedad de Rendu-Osler-Weber, además de analizar la complicación del virus de la hepatitis C derivada de las transfusiones sanguíneas.

## Presentación del caso

Paciente mujer de 50 años, natural del Copey, Cesar, y procedente de Barranquilla. La paciente consulta por un cuadro caracterizado por poliartritis simétrica de las manos (muñecas, metacarpofalángicas-MCF, interfalángicas proximales -IFP), codos, hombros, rodillas, tobillos, dedos de los pies, columna cervical y articulación temporomandibular; de inicio abrupto y de cuatro meses de evolución. Este cuadro clínico se acompañó de rigidez matinal de más de dos horas, astenia, adinamia, hiporexia, pérdida de peso de aproximadamente cuatro kilos, xerostomía y xeroftalmia. Hace 20 años a la paciente se le diagnosticó el síndrome de Rendu-Osler-Weber por la presencia de telangiectasias a nivel de las regiones acrales, especialmente de las manos (figura 1), piel de la cara anterior del tórax, lengua (figura 2) y cara. La paciente refiere varios sangrados digestivos y se le documentó además un episodio de sangrado a nivel pulmonar derecho, debido a la presencia de varias telangiectasias y a un hemangioma gigante, por lo que se le realizó una angiografía con embolización; pero el procedimiento falló. La paciente presentó además una hemorragia cerebral por la misma causa (figuras 3a y 3b).

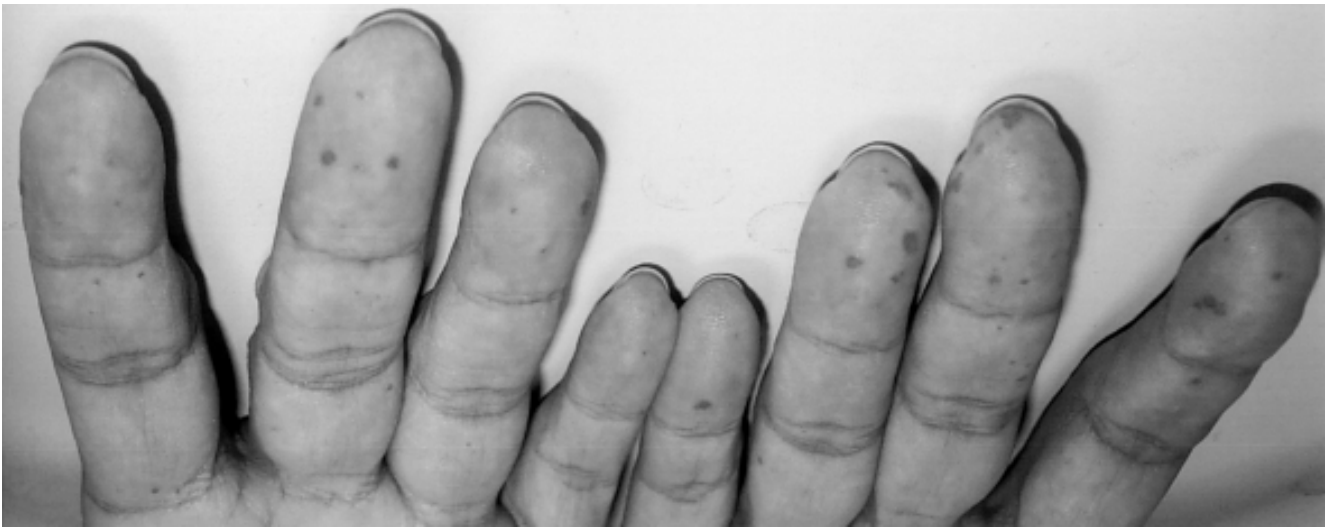Antecedentes: el padre y un hijo con la enfermedad de Rendu-Osler-Weber.

*Al examen físico:* la paciente se observa quejumbrosa, con incapacidad para moverse. Signos vitales: 120/70 de tensión arterial, pulso de 100 por minuto y frecuencia respiratoria de 20 por minuto. Escleras pálidas. En boca se observan múltiples lesiones telangiectásicas entre 0,3 y 0,5 cm. En piel de tórax y en los pulpejos de los dedos de las manos se observan, asimismo, múltiples telangiectasias. En corazón se ausculta soplo sistólico en foco mitral. En abdomen no se palpa hepatoesplenomegalia.

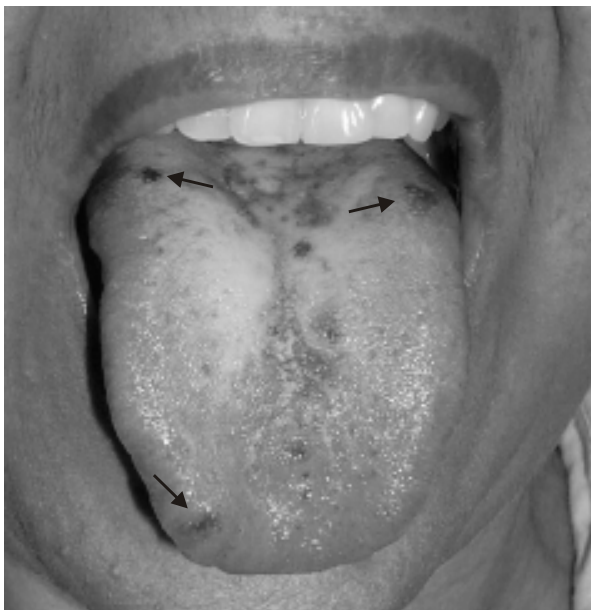A nivel osteoarticular en manos se evidencia sinovitis aguda a nivel de las muñecas, en MCF, IFP con disminución en la fuerza de prensión; en codos

se evidencia igualmente sinovitis activa, como en rodillas, tobillos y metatarsofalángicas -MTF. Dolor a la palpación en carpos y en las articulaciones tarsometatarsiana derecha.

*Los exámenes de laboratorio mostraron:* gammagrafía ósea de tres fases: proceso inflamatorio de manos, hombros, codo izquierdo y coxofemorales, anticuerpos anti DNA nativo negativo, electroforesis de proteínas normales, ferritina 6,2 ng/dl (6,0 a 152,0) y 4,3 ng/dl (25 a 280), anemia hipocrómica microcítica con glóbulos blancos y plaquetas normales, eritrosedimentación de 35 mm/hora, recuento de reticulocitos 1,6%, ALT 14 U/L y 426 U/L (10-35), AST 24 U/L y 78 U/L (10-40), creatinina 0,6 mg%, úrea 25,6 mg/dl (15 a 39), nitrógeno ureico 15 mg/dl (15-39) fosfatasa alcalina de 126, 304, 647, 651 y 1062 U/L (40-150), gamaglutamiltranspeptidasa de 34 y 52 U/L (9-39). Serología para hepatitis B, anticore IgG negativo, antígeno de superficie negativa. Hepatitis C positiva, confirmada con nueva muestra, y PCR cualitativa positiva para hepatitis tipo C con carga viral menor a 600. Antiestreptolisinas menores de 200, factor reumatoide de 120 UI/ml (normal hasta 20), proteína reactiva semicuantitativa positiva en 12 mg/L (positivo mayor de 6 mg/L) y cuantitativa de 1,0 (normal hasta 0,6). Anticuerpos anticitrulina positivos para IgG de 34,6. Ácido úrico 4,0 mg/dl, tiempo parcial de tromboplastina 34,2 seg (32,2 segundos), creatinina 0,8 mg%, glicemia 79 mg%, sodio y potasio normales. ANAS positivos de 1:80 con patrón moteado. Tomografía abdominal: hepatomegalia, sin observarse otra patología. En radiografía de manos se observa disminución de la mineralización ósea yuxtaarticular carpiana, radiocarpianas y cubitocarpianas. En la radiografía de tórax se identificó lesión ocupando espacio a nivel del lóbulo inferior pulmonar derecho, por lo que se le realizó arteriografía pulmonar que permitió encontrar varias lesiones telangiectásicas en el pulmón y un hemangioma gigante. Ecocardiograma: hipertrofia del septum interventricular, presión de la arteria pulmonar 35 mmHg, leve insuficiencia aórtica y mitral, probable comunicación ínter auricular. Dosificación de TSH normal. Gamagrafía hepatoesplénica: hepatoesplenomegalia. Cuantificación de inmunoglobulinas: IgA: 290 mg/dl (70 a 400 mg/dl), IgG: 1.200 mg% (600 a 1800 mg%), IgM 110 mg/dl (40 a 230 mg/dl). Electroforesis de proteínas:

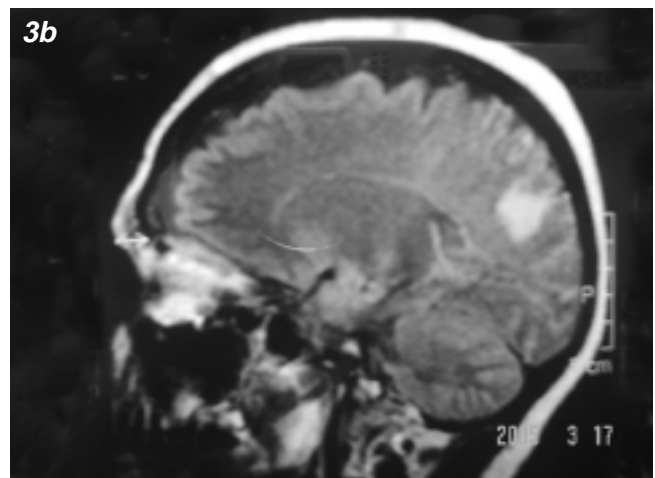
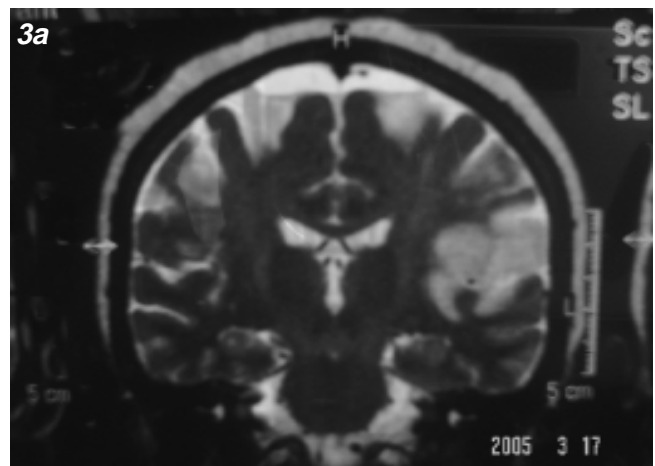


**Figura 1.** Manos con múltiples telangiectasias



**Figura 2.** Telangiectasias en lengua (flechas)

albúmina de 3,23, alfa 1 globulina de 0,28, alfa 2 globulina de 0,76, beta 1 de 0,84 y gama de 1,59. Anticuerpos antimúsculo liso positivos en una dilución de 1/40. Proteína C reactiva semicuantitativa 1/8. Se le realizó una RM cerebral con gadolinio, en donde se evidenciaron datos de secuelas de evento isquémico, probablemente de origen trombótico, en el territorio de la arteria cerebral media izquierda.



**Figuras 3a y 3b.** Hemorragia intracerebral. Corte axial y sagital respectivamente.

Osteodensitometría: *T-score*  $-2,9$  en cuello femoral y de  $-2,4$  en columna lumbar.

*Diagnósticos:* artritis reumatoide de inicio temprano con clase funcional IV, síndrome de Rendu-Osler-Weber, hepatitis viral C, insuficiencia mitral leve y osteoporosis.

## Discusión

La EROW o telangiectasia hemorrágica hereditaria (THH) es una alteración autosómica dominante, descrita hace más de un siglo por Rendu; es una enfermedad de distribución mundial con una prevalencia estimada de 1 a 2 por cada 100 mil habitantes. Puede presentar una alta prevalencia en ciertas áreas geográficas: 1/2.351 en el departamento francés de Ain, 1/1.350 en la isla danesa de Funen y 1/5.155 en las islas de Leward. La enfermedad genera una gran heterogeneidad genética en algunas de las pocas familias estudiadas. Se han descrito varias mutaciones, como la localizada en el gen de la englodina<sup>1</sup>, hallada en el cromosoma 9 (9q 33-34). Esta glicoproteína endotelial liga el TGF- $\beta$  (factor de crecimiento transformante beta), factor que genera la respuesta celular responsable de la angiogénesis y de la reparación vascular. Además se han descrito otras mutaciones en el cromosoma 12, específicamente en el gen de la ALK 1 (activin receptor like-kinasa), un receptor tipo 1 del TGF- $\beta$ . Estas dos mutaciones a nivel del TGF- $\beta$  pueden predisponer para la presencia de telangiectasias, fístulas arteriovenosas y hemangiomas<sup>2</sup>. Se ha demostrado la señalización TGF- $\beta$  /ALK 5 de las células endoteliales hacia las células mesoteliales, como manifestación de la reducida fosforilación de la Smad 2 en ratones<sup>3</sup>. Las telangiectasias de la EROW comprometen la piel, especialmente la cara, las áreas distales de las extremidades, además de afectar las mucosas, especialmente la mucosa oral, nasal, y de tubo digestivo, y con menor frecuencia la del sistema respiratorio, lo que genera epistaxis recurrentes, hemorragias digestivas y hemorragias en los sitios afectados. Las telangiectasias son la clave para el diagnóstico de esta enfermedad, denominada también telangiectasia hemorrágica hereditaria. La localización es en 90% de casos en la nariz, aunque también se observa en muchos otros lugares; además de que son comúnmente hemorrágicas pueden

ser de diferentes formas y tamaños<sup>4</sup>. Se han publicado los criterios diagnósticos de la THH, siendo los principales cuatro: epistaxis, telangiectasias, lesiones viscerales y una historia familiar de la enfermedad; el diagnóstico es definitivo si existen tres criterios, no se puede establecer si existen dos criterios y si son menos de dos el diagnóstico es improbable; estos criterios pueden ser redefinidos a medida que se refinan las pruebas moleculares<sup>5</sup>. La nariz es el sitio de sangrado más común. Las hemorragias son autolimitadas en la mayoría de los casos. Las lesiones vasculares aumentan a lo largo de la vida, de modo que se suelen hacer sintomáticas hacia la tercera y cuarta décadas en el 85 a 90% de los pacientes. Recientemente se ha desarrollado una prueba de ADN que hace posible el mapeo presintomático en aquellos familiares con diagnóstico molecular positivo, posibilitando la prevención de efectos catastróficos de malformaciones no diagnosticadas, especialmente pulmonares y del sistema nervioso central, y eliminando el riesgo de someter a estudios radiográficos extensos a los familiares con diagnósticos moleculares negativos<sup>6</sup>. Las telangiectasias de la THH son muy similares a las del CREST y se han informado en varias ocasiones CREST que simulen las telangiectasias de la THH, así como casos de coexistencia de las dos entidades, que llenaban los criterios para las dos enfermedades, llamando la atención sobre el dilema del diagnóstico diferencial de estas patologías<sup>7</sup>.

Sumada a las complicaciones propias de la THH se asoció la aparición de otra enfermedad: la artritis reumatoide. La artritis reumatoide es una enfermedad autoinmune, de origen desconocido, con curso crónico, de causa multifactorial y poligénica. Puede afectar predominantemente a mujeres jóvenes. Realizamos una búsqueda en las diferentes fuentes de información médica –Gateway, Medline, Pubmed y MdConsult– con el fin de documentar la coexistencia de la artritis reumatoide con la enfermedad de Rendu-Osler-Weber, pero la inexistencia de informes sobre la asociación de estas dos patologías fue el motivo por el cual quisimos informar del caso.

La paciente que discutimos presentó, en el contexto de la EROW, una complicación infecciosa, la hepatitis por el virus tipo C, al parecer por las repetidas transfusiones sanguíneas a que se le ha sometido.

do debido a las hemorragias secundarias a la rotura de las lesiones telangiectásicas. Se han descrito igualmente otras complicaciones infecciosas en estos pacientes debidas a las terapias transfusionales, como abscesos cerebrales, e incluso se ha descrito la ocurrencia de abscesos cerebrales familiares en grupos de familia que han padecido THH<sup>8</sup>.

La hepatitis C (HVC) es considerada una de las primeras causas de enfermedad hepática en el mundo y también se ha informado como un potente inductor de autoinmunidad. Aunque algunos informes sugieren que la HVC podría inducir artritis reumatoide o estar comprometida en su patogénesis<sup>9-12</sup> los datos disponibles son difíciles de interpretar; otros informes, que han investigado el HVC en la patogénesis de la artritis reumatoide, dan cuenta de que no tendría papel en la etiología de la artritis reumatoide<sup>9,10</sup>. Aunque se han descrito cuadros similares a la AR en la infección por HVC y la asociación de factor reumatoide con el virus de la hepatitis C, los anticuerpos anticitrulina son negativos en la HVC no complicada, por tanto la determinación de estos anticuerpos son de ayuda en la diferenciación de estas dos entidades<sup>11-13</sup>.

Si bien en la literatura se han descrito múltiples tratamientos locales, principalmente de embolización vascular, no existe un tratamiento satisfactorio para las telangiectasias hereditarias, y como la paciente presenta una comorbilidad con el virus de la hepatitis C podría beneficiarse de interferón alfa, ya que se ha informado sobre la desaparición de las lesiones telangiectásicas luego de doce meses de tratamiento con interferón alfa para la hepatitis C<sup>14</sup>.

### Referencias

1. Sanz-Rodríguez F, Fernández-LA, Zarrabeitia R, Pérez-Molino A, Ramírez JR, Coto E, Bernabeu C, Botella LM. Mutation analysis in Spanish patients with hereditary hemorrhagic telangiectasia: deficient endoglin up-regulation in activated monocytes. *Clin Chem* 2004; 50 (11): 2003-2011.
2. Azuma H. Genetic and molecular pathogenesis of hereditary hemorrhagic telangiectasia. *J Med Invest*. 2000; 47 (3-4): 81-90.
3. Carvalho RL, Jonker L, Goumans MJ, Larsson J, Bouwman P, Karlsson S, Dijke PT, Arthur HM, Mummery CL. Defective paracrine signaling by TGF beta in yolk sac vasculature of endoglin mutant mice: a paradigm for hereditary hemorrhagic telangiectasia. *Development* 2004; 131 (24): 6237-6247.

## FLEXURE TERCIO

4. Folz BJ, Lippert BM, Wollstein AC, Tennie J, Happle R, Werner JA. Mucocutaneous telangiectases of the head and neck in individuals with hereditary hemorrhagic telangiectasia—analysis of distribution and symptoms. *Eur J Dermatol*. 2004; 14 (6): 407-411.
5. Shovlin CL, Guttmacher AE, Buscarini E, Faughnan ME, Hyland RH, Westermann CJ, Kjeldsen AD, Plauchu H. Diagnostic criteria for hereditary hemorrhagic telangiectasia (Rendu-Osler-Weber syndrome). *Am J Med Genet* 2000; 91 (1): 66-67.
6. Bayrak-Toydemir P, Mao R, Lewin S, McDonald J. Hereditary hemorrhagic telangiectasia: an overview of diagnosis and management in the molecular era for clinicians. *Genet Med* 2004; 6 (4): 175-191.
7. Lee JB, Ben-Aviv D, Covello SP. The diagnostic quandary of hereditary hemorrhagic telangiectasia vs. CREST syndrome. *Br J Dermatol* 2001; 145 (4): 646-649.
8. Szöts M, Szapáry L, Nagy F, Vetö F. Familial brain abscess as a complication of hereditary hemorrhagic telangiectasia. *Orv Hetil* 2001; 142 (42): 2309-2312.
9. Hsu FC, Starkebaum G, Boyko EJ, Dornitz JA. Prevalence of rheumatoid arthritis and hepatitis C in that age 60 and older in a US population based study. *J Rheumatol* 2003; 30: 455-458.
10. Csepregi A, Poór G, Nemesánszky E. Hepatitis C virus and rheumatoid arthritis: further pieces to the puzzle. *J Rheumatol* 2004; 31 (5): 1016-1017.
11. Wener MH, Hutchinson K, Morishima C, Gretch DR. Absence of antibodies to cyclic citrullinated peptide in sera of patients with hepatitis C virus infection and cryoglobulinemia. *Arthritis Rheum* 2004; 50 (7): 2305-2308.
12. Girelli F, Foschi FG, Bedeschi E, Calderoni V, Stefanini GF, Martinelli MG. Is Anti Cyclic citrullinated peptide a useful laboratory test for the diagnosis of rheumatoid arthritis? *Allerg Immunol (Paris)* 2004; 36 (4): 127-130.
13. Rombardieri M, Alessandri C, Labbadia G, Iannuccelli C, Carlucci F, Riccieri V, Paoletti V, Valesini G. Role of anti-cyclic citrullinated peptide antibodies in discriminating patients with rheumatoid arthritis from patients with chronic C infection-associated polyarticular involvement. *Arthritis Res Ther* 2004; 6 (2): R137-R141.
14. Massoud OI, Youssef WI, Mullen KD. Resolution of hereditary hemorrhagic telangiectasia and anemia with prolonged alpha-interferon therapy for chronic hepatitis C. *J. Clin Gastroenterol* 2004; 38 (4): 377-379.